

Exercices 5/12/2025 – BIO-310

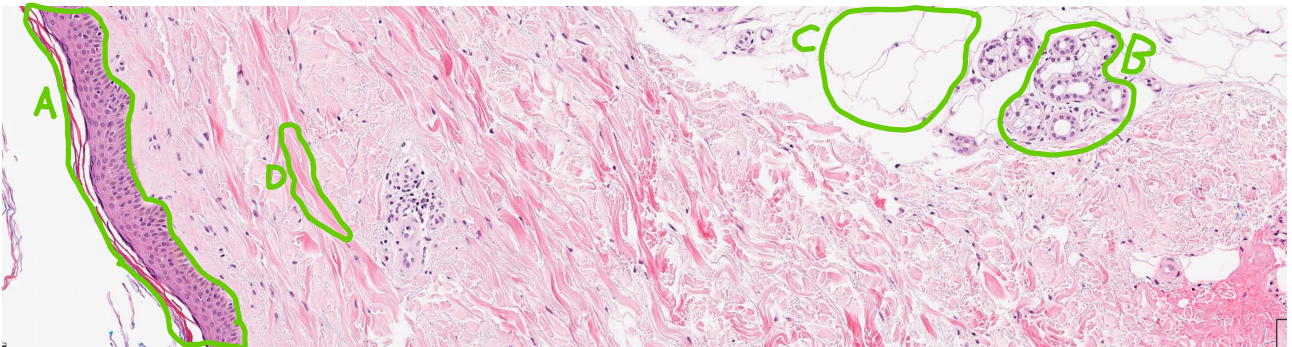
1. Est vrai concernant les épithéliums :

- A. Sont toujours constitués de plusieurs couches de cellules
- B. Sont pauvres en matrice extracellulaire
- C. Sont riches en vaisseaux sanguins
- D. Ne contiennent que des cellules épithéliales
- E. Ils sont toujours directement en contact avec l'extérieur ou une cavité interne

2. Est vrai concernant le tissu conjonctif :

- A. C'est un constituant des muqueuses
- B. Il contient des vaisseaux sanguins
- C. Il est riche en matrice extracellulaire
- D. Il sert de barrière avec le milieu extérieur
- E. Le type cellulaire principal du tissu conjonctif est l'adipocyte

3. Sur la coupe d'histologie suivante, identifier les éléments mis en évidence :



- A.
- B.
- C.
- D.

4. Est correct concernant le tissu musculaire :

- A. Les cellules musculaires sont basophiles
- B. Le muscle cardiaque est constitué de cellules multinucléées
- C. Le muscle lisse est souvent présent dans les muqueuses
- D. Seuls les muscles squelettiques sont striés
- E. Aucune des réponses ci-dessus n'est correcte

5. Font partie des tissus à renouvellement rapide (moins d'un mois)

- A. Poumon
- B. Intestin
- C. Peau
- D. Cerveau
- E. Oreille Interne

6. Les cellules souches de la peau se trouvent :

- A. Dans la couche basale de l'épiderme
- B. Dans les couches intermédiaires de l'épiderme
- C. Dans les follicules pileux
- D. Dans le derme
- E. Dans la paroi des vaisseaux sanguins

VRAI ou FAUX ?

7. La division des cellules souches de la peau se fait de manière principalement symétrique

VRAI

FAUX

8. Les cellules souches intestinales se trouvent au sommet de villosités

VRAI

FAUX

9. Dans les lobules du foie, le sang arrive par la veinule porte et repart par la veinule hépatique

VRAI

FAUX

10. Un carcinome de la peau est défini comme invasif seulement lorsque les cellules cancéreuses passent dans la circulation sanguine

VRAI

FAUX